

健康ぷらざ

No.342

企画:日本医師会

気になるホクロがありますか？

濃い茶色や黒色の小さな皮膚病変—ホクロ。

たいらなことも、少し盛り上がることもあります。

顔に多くみられますが、顔以外にも生じます。

ほとんどは良性ですが、たまに皮膚がんの始まりのことがあります。

大きく分けると4種類です。

「**母斑**」^{ほはん}はメラニン色素を作る細胞が増えた良性のホクロです。

直径6mm程度までの丸い形で、太い毛が1、2本生えていることがあります。

「**老人性イボ**」^{しじみいぼ}(**脂漏性角化症**)も良性で、

表面がザラザラしていることが特徴です。

ホクロとしてみられる皮膚がんには「**基底細胞がん**」と

「**メラノーマ**」^{メラノーマ}(**悪性黒色腫**)^{あくせいしよくしゆ}があります。

基底細胞がんは顔に、メラノーマは日本人では足の裏に多く生じます。

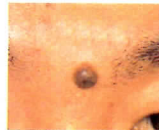少し大きめで、形がいびつ、色合いがまだらなことが特徴です。

皮膚がんであっても、ホクロのような小さな段階であれば

ほとんどの場合は完治します。

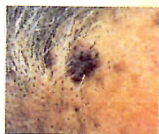気になるホクロがあったら、かかりつけの医師に相談しましょう。

必要に応じて専門医へ紹介されます。



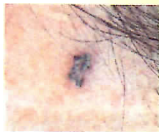母斑

(写真:眉毛の間、最大径6mm)



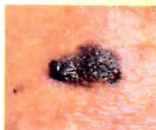老人性イボ

(写真:右のこめかみ、最大径7mm)




基底細胞がん

(写真:左のこめかみ、最大径5mm)



メラノーマ

(写真:右の額、最大径17mm)



指導:信州大学名誉教授 齋田 俊明

協賛:優れた医薬品の創出を通じて
人々の健康と医療の未来に貢献するために



武田薬品工業株式会社

◆ 待合室等に掲示し、患者さんにお見せください。